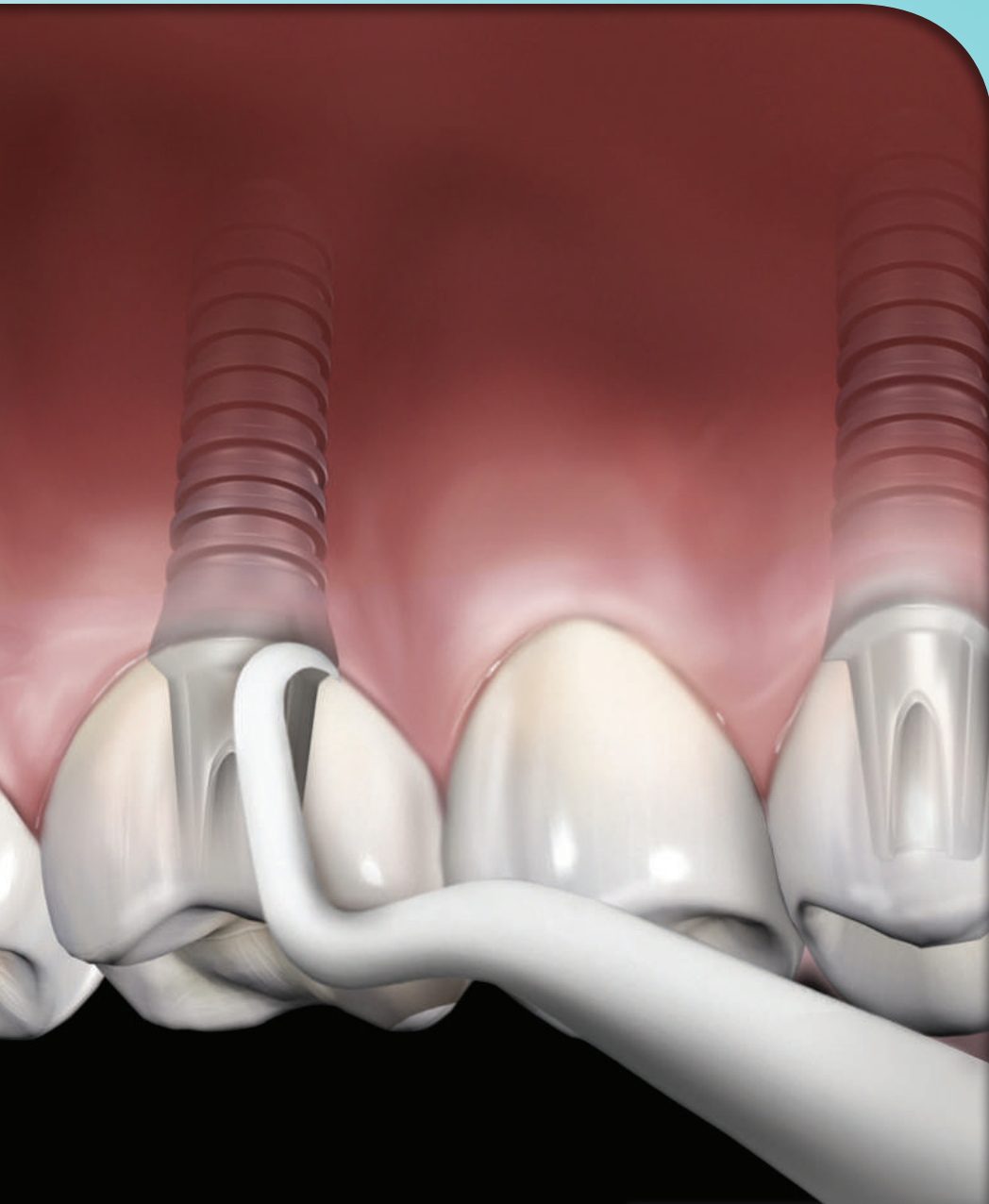


*Hu-Friedy*의

임플란트 기본 원리 파트 3:

임플란트 유지관리 및 교체

How the best perform





전문 심사자



Mauro Labanca 교수

이탈리아 밀라노 개원 브레시아 대학교(University of Brescia) 해부학(Anatomy) 자문 교수.



Carlos Quinones 박사

푸에르토리코 산후안 푸에르토리코 대학교 치과 개인 영업 전문학교(University of Puerto Rico School of Dental Medicine Private practice) 치주학(Division of Periodontics) 외과학부(Department of Surgical Sciences) 부교수.



Lee Silverstein 박사

GA 마리에타 Kennestone 치주학(Kennestone Periodontics) Georgia 보건 대학교(Georgia Health Sciences University) 치과 대학(College of Dental Medicine).



Jon Suzuki 박사

Temple 대학교 Kornberg 치과 대학(Periodontology & Oral Implantology Department School of Dentistry) 치주학 및 임플란트 학부(Periodontology & Oral Implantology Department) 교수, 학회장, 프로그램 이사.

Hu-Friedy 제조업체

© 2015 by Hu-Friedy Mfg. Co., LLC

초판

모든 권리를 보유합니다. 본 출판물에 실린 내용은 발행인의 서면 허가 없이 전자적, 기계적인 방법을 통해서 사진 복사, 기록 등의 어떤 형태나 수단으로도 재생산, 검색 시스템에 보관 또는 전송할 수 없습니다.

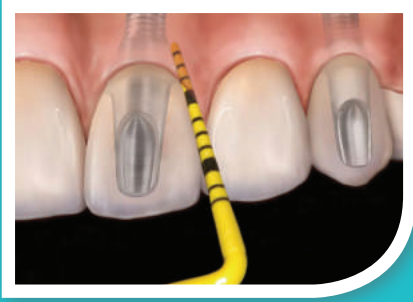

István Urbán 박사

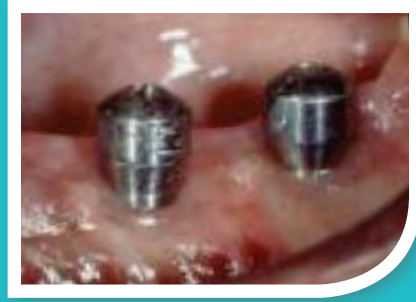헝가리 부다페스트 세계드 대학교(University of Szeged) 치주학(Department of Periodontology) 부교수 헝가리 개원.

How the best perform





환자 평가
5페이지



임플란트 주위염 관리
10페이지

목차

챕터 1: 임플란트

생리병리학	4
환자 평가	5
진단	6
치료	6
환자 교육	7
결론	7

챕터 2: 임플란트 교체

임플란트 실패 원인	9
임플란트 실패 관리	10
결론	12





챕터 1:

임플란트 유지관리

치과용 임플란트가 완전 무치악 또는 부분 무치악 환자의 수복을 위한 표준 치료가 되어감에 따라 그에 따른 유지관리가 필요하다(Kwan et al 1990). 임플란트는 구강 내 다른 구조와 마찬가지로 적절한 구강 건강을 유지하기 위해 실제로 제거해야 하는 세균막 및 치석이 축적될 공간을 가지고 있다(Wilson et al 2014). 예를 들어 임플란트 잔존 시멘트는 임플란트 주위염에 대한 원인으로 밝혀졌으며 이에 대한 관리는 임플란트 수복의 장기적인 기능에 중요하다. 이 챕터는 임플란트 부위 평가 및 임플란트 주위 조직을 위협할 수 있는 모든 침착물 제거의 합리성 및 방법을 탐구한다.

생리병리학

임플란트는 치조골에 식립되는 이물질로서 이물질 반응의 합병증을 동반할 수 있다. 임플란트는 생물학적 비활성 금속(일반적으로 티타늄)으로 만들어진다. 치조제에 식립될 시, 자연치와 같은 방식으로 결합 조직 또는 접합 상피에 의해 지지되지 않는다(그림 5.1). 대신에 임플란트는 장기간에 걸쳐 안전성을 유지하기 위해 골유착 및 타당한 생체역학적 원리에 의존한다.

임플란트 보철물이 구강 점막을 통해 및 구강으로 연장되기 때문에, 급속히 세균 집락이 형성된다(Charalampakis et al 2012; Koyanagi T et al 2013). 임플란트가 식립되면 상피화와 구강 세균 간에

“임플란트로의 경주”가 벌어지며 일반적으로 세균이 승리한다(Zhao et al 2014). 병리학적 세균막이 형성되면 최근 드릴로 처리한 뼈에 세균이 들어가지 않도록 봉합하는 역할을 할 수 있지만 구강 세균이 풍부하므로 감염의 병소로도 작용할 수 있다(Sato et al 2014). 임상가는 반드시 건강한 세균막과 병리학적 세균막 간의 미묘한 균형을 의식하고 있어야 한다. 그러한 장벽을 방지하거나 차단함의 결과에 따라 발생하는 결과로서 감염 가능성이 존재한다. 그러한 감염은 임플란트 주위 점막염(그림 5.2), 임플란트를 둘러싼 연조직 세균 감염 및 이 세균 감염으로 인한 치조골 손실을 암시하는 임플란트 주위염(그림 5.3)으로 나타난다.

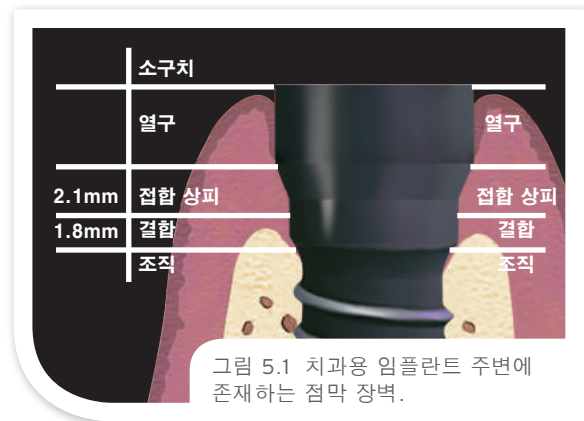



그림 5.1 치과용 임플란트 주변에 존재하는 점막 장벽.

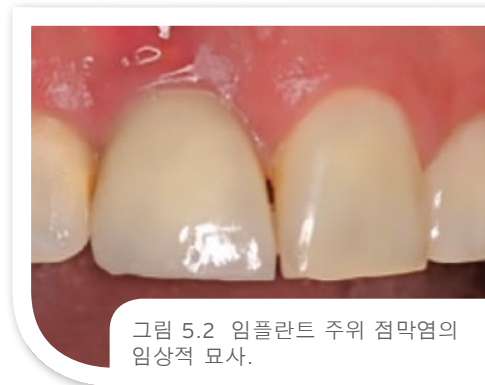

그림 5.2 임플란트 주위 점막염의 임상적 묘사.

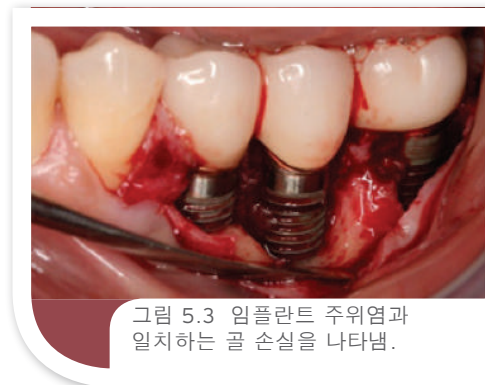

그림 5.3 임플란트 주위염과 일치하는 골 손실을 나타냄.





환자 평가

임플란트 환자는 정기적인 유지관리 프로그램을 지속하도록 권장된다. 환자 병력의 측면은 궁극적인 임플란트 성공 또는 실패 예측에 도움이 된다(De la Rosa et al 2012). 구강 위생이 양호하지 않은 것으로 알려진 환자들은 합병증에 취약하다. 흡연 및 이갈이 모두 부정적인 임플란트 치료 결과에 대한 강력한 위험 요소이다. 당뇨병 또한 점막염 및 열악한 골 치유의 높은 발생률을 야기시킨다. 활성 치주염 또는 과거 치주염 환자는 구강 내 병리학적 세균막이 이미 존재하므로 감염 및 실패 위험이 높다. 수술 후 치유 기간 후 통증, 풀림(loosening) 또는 출혈은 임플란트 주위염을 암시할 수 있다(Misch 2014). 검진 시 촉진 또는 탐침에 대한 민감도는 임플란트 주위 점막염 또는 임플란트 주변의 불안정한 상피 봉합을 암시한다.

평가는 연조직, 치태/세균막 모니터링, 골의 높이, 임상적 탐침 및 임플란트 동요도를 검토하는 철저한 임상적 검사 및 방사선투과검사를 포함해야 한다(Alani 및 Bishop 2014)(**그림 5.4 ~ 5.6**). 충전재를 함유하지 않은 레진 기구를 사용하여 부드럽게 프로빙을 실시 할 것을 권장하며, 이는 임플란트 표면을 마모시키거나 거칠게 만들 가능성이 적다(Hasturk H et al 2013; Blasi et al 2014; Curylofo et al 2013). 임플란트의 중앙 및 말단 측면에서 골 높이를 정확하게 측정하기 위해 간격을 두고 필름의 정렬 및 배치에 세심한 주의를 기울여야 한다. 기존의 필름 기반 방사선 사진이 협설측 골 손실 평가 시 일반적으로 효과가 없다는 것을 주의해야 한다.

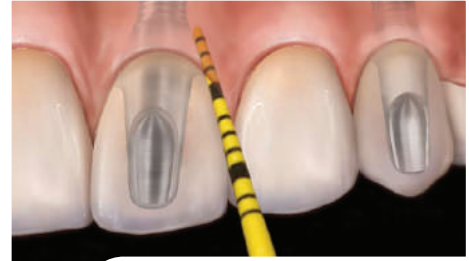

그림 5.4 탐침은 시간 경과에 따른 임플란트 부위의 경조직 변화를 평가하는 중요한 역할을 한다.

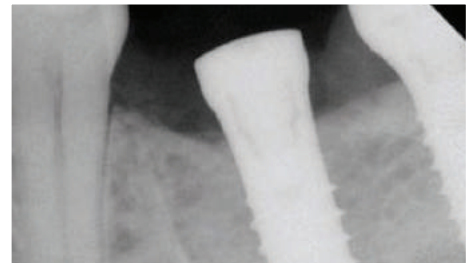

그림 5.5 방사선 사진은 임플란트와 치유 어버트먼트가 제자리에 있는 것을 보여준다.

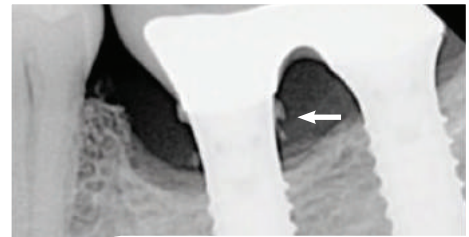




그림 5.6 6년 추적 검사 X선에서 눈에 보이는 과잉 시멘트는 시간 경과에 따른 치조골 손실을 보여준다.

탐침 깊이를 임플란트 부위의 골 수준 지표로 사용하십시오.

치주낭 측정기를 사용하여 치과 진찰용 의자 옆에서 잠재적인 임플란트 합병증을 효과적으로 모니터링하십시오.

- 임플란트 점막 주변 부위의 부착 수준을 도표로 나타내시오.
- 생물학적인 봉합을 방해하지 않는 탐침을 조심스럽지만 철저하게 사용하십시오.





진단

임상적 검사에서 건강한 조직은 분홍빛을 띠고 상피화되며(즉, 견고하고 반점이 있으며 가장자리가 칼날 같음) 화농 또는 압통이 없다. 반면에 염증 병소는 붉은빛을 띠고 부기, 탐침 시 출혈, 화농 및 압통이 있으며 반점이 부족하다(그림 5.7). 주위 점막염은 점막에 존재하는 염증 병소다. 임플란트 주위염은 고정체 주위의 지지골의 소실로 초래된 주위 점막염의 연장이며 방사선 사진을 통해 임플란트 주위에 골패임 패턴을 나타낸다(English CE 1993; Sahm et al 2011). 불쾌한 냄새 또한 존재할 수 있다. 일반 방사선 사진은 모든 환자에서 일부 골 손실을 나타내며 궁극적인 임플란트 실패를 예견한다(Misch 2014).

치료

치과용 임플란트의 효과적인 유지관리는 성실한 홈 케어에서 시작된다. 환자는 치태/균막 축적을 완화시키는 순환식 맞춤형 구강 케어 요법을 시작하도록 교육을 받아야 한다(Corbella et al 2011; Costa et al 2012). 임플란트 환자는 부드러운 칫솔로 하루 두 번 이를 닦고 부드러운 칫솔(예: 치간 칫솔) 또는 펄스 세척법으로 치간 세척을 수행하는 것이 권장된다. ADA 승인 항균 구강 청결제 또는 치약은 특히 수술 직후 기간 또는 점막염이 있을 경우 도움이 될 수 있다. 홈 셀프 케어 처방은 치주 유지관리 환자를 위한 가정 치료법 프로토콜의 강도와 매우 유사하다.

임플란트 유지관리를 위한 전문적인 치료의 빈도는 일반적으로 임플란트 주위 건강에 따라 3-4개월 간격 또는 최대 일 년 간격이다. 치료는 임플란트 부위에서 치아 치태 세균막을 없애는 것만큼 중요한 기계적 및 초음파 치석제거술을 포함하며(Kwan et al 1990; Jepsen et al 2015), 글리신 파우더를 이용한 공기 연마법 또한 치태 축적을 억제하고 임플란트 표면의 세균을 제거하여 임플란트 주위에 효과적이었다(Graumann et al 2013; Sahm et al 2011). 글리신 파우더를 사용하는 공기 연마법 장치는 세균막으로 인한 골-임플란트 접촉 발생 시 장애물을 극복하고 임플란트 손상 위험 및 주변 조직에 대한 부정적인 영향을 제거하는 데 도움이 된다. 따라서 공기 연마법은 치과 전문가가 수행하는 진행 중인 임플란트 유지관리의 가치있는 구성 요소이다.

티타늄은 부드럽고 쉽게 긁혀 거칠어진 임플란트 표면에 치태가 형성되는 것을 촉진한다(Anastassiadis et al 2015; Esposito et al 2014). 치은연하 치태 제거는 글리신 공기 연마법, 러버컵 치면연마, 수동 기구 또는 초음파 기구를 사용하여 수행할 수 있다. 수동 스케일링은 사선, 원형 및 평행 동작으로 수행된다(Demiralp 2014)(그림 5.8 및 5.9). 초음파 기기가 치석 제거를 위해 사용될 경우 임플란트에 대한 의원성 손상을 방지하기 위해 전문적인 플라스틱 팁을 사용하여 수행되어야 한다. 기구 선택은 보철 주위 접근, 임플란트 위치, 임플란트 주위 상태 및 개인 선호도를 기반으로 한다. 수동 기구를 고려했을 때, 충전재를 함유하지 않은 레진, 티타늄 또는 탄소 섬유를 사용할 수 있으며, 충전재를 함유하지 않은 레진 기구가 티타늄 표면에 가장 적은 영향을 미친다.

정기 검진의 목표는 세균 감염이나 임플란트 또는 주변 조직 손상을 일으키지 않고 철저한 평가 및 세척을 달성하는 것이다(Grusovin et al 2010). 이러한 정기 방문 시 이갈이, 당이 첨가된 음료수 섭취, 흡연 및 방치와 같은 위험 요인을 다룰 수 있으며 조기 치료 개입이 임플란트가 악화되거나 임플란트에 실패하지 않도록 하는데 도움이 될 수 있다.

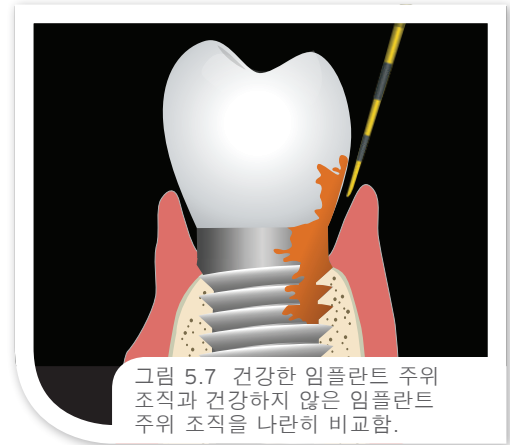

그림 5.7 건강한 임플란트 주위 조직과 건강하지 않은 임플란트 주위 조직을 나란히 비교함.

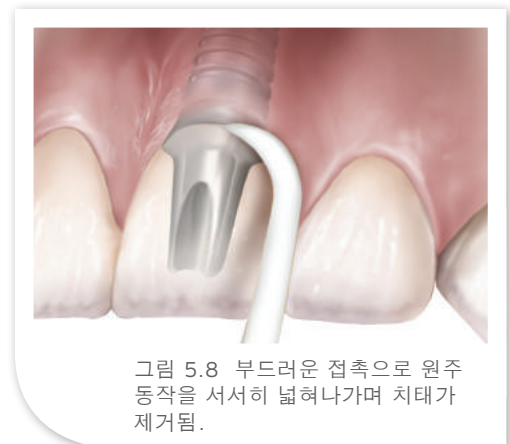

그림 5.8 부드러운 접촉으로 원주 동작을 서서히 넓혀나가며 치태가 제거됨.

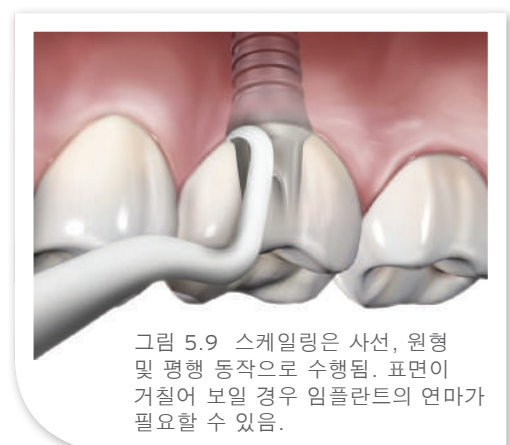


그림 5.9 스케일링은 사선, 원형 및 평행 동작으로 수행됨. 표면이 거칠어 보일 경우 임플란트의 연마가 필요할 수 있음.



환자 교육

흡 케어는 임플란트의 장기적 성공에 매우 중요하다. 환자는 감염 또는 실패 징후에 대해 모니터링하고 치료를 위해 조기에 치과의사에게 보고할 수 있다. 구강 내 어느 곳에서든지 병원성 세균이 해당 치유 조직을 더욱 거세게 공격하므로 이러한 칫솔질 및 치실의 사용을 포함하여 꼼꼼한 구강 위생이 권장된다. 미국치과의사협회의 학술위원회의 허가를 받은 항균 구강세척제 또한 종종 흡 케어 요법으로 권장되기도 한다. 추적 평가는 적어도 초기에는 3개월에서 6개월마다 시행하는 것이 권장되며 임플란트의 지속적인 성숙과 함께 간격을 더 늘릴 수 있다 (12개월에서 18개월 마다, 이 순환식 유지관리의 일환으로 방사선 사진 및 교합 검사)(de Araujo Nobre et al 2014). 게다가 환자는 흡연 중단, 이갈이 치료 및 동반질환 조건에 대해 상담을 받아야 한다.


결론


임플란트 및 어버트먼트는 생물학적 비활성 물질로 만들어지며 매끄러운 연마된 표면으로 제조되지만 치아와 같은 방식으로 감염으로부터 보호되지 않는다. 어버트먼트 주변의 얇은 상피 봉합은 침입하는 세균으로부터 보호를 거의 제공하지 않는다. 이러한 요소로 인해 예방 유지관리가 중요하다. 과도한 탐침, 임플란트 긁힘 또는 상피 봉합 손상을 통해 발생하는 문제를 피하기 위해 주의를 기울여야 한다. 환자 개입은 임플란트의 장기적 성공을 보장하기 위해 매우 중요하다.

어버트먼트 표면의 긁힘 없이 스케일링을 수행하십시오.

임플란트 구성 요소를 매끄럽게 유지하고 치태가 끼이고 세균이 축적되기 쉬운 환경을 조성할 수 있는 표면의 긁힘을 방지하십시오.

- 임플란트 주위 점막염 또는 임플란트 주위염 가능성을 감소시키십시오.





- Alani A, Bishop K. Peri-implantitis. Part 2: Prevention and maintenance of peri-implant health. *Br Dent J* 2014;217(6):289-297.
- Anastassiadis PM, Hall C, Marino V, Bartold PM. Surface scratch assessment of titanium implant abutments and cementum following instrumentation with metal cures. *Clin Oral Investig* 2015;19(2):545-551.
- Blasi A, Iorio Siciliano V, Pacenza C, Pomingi F, et al. Biofilm removal from implants supported restoration using different instruments: A 6 month comparative multicenter clinical study. *Clin Oral Implants Res* 2014.
- Charalampakis G, Leonhardt A, Rabe P, Dahlen G. Clinical and microbiological characteristics of peri-implantitis cases: A retrospective multicentre study. *Clin Oral Implants Res* 2012;23(9):1045-1054.
- Corbella S, Del Fabbro M, Taschieri S, et al. Clinical evaluation of an implant maintenance protocol for the prevention of peri-implant diseases in patients treated with immediately loaded full-arch rehabilitations. *Int J Dent Hyg* 011;9(3):216-222.
- Costa FO, Takenaka Martinez S, Cota LOM, et al. Peri implant disease in subjects with and without preventive maintenance: A 5-year follow-up. *J Clin Periodontol* 2012;39(2):173-181.
- Curylofo FdA, Barbosa LA, Roselino AL, et al. Instrumentation of dental implants: A literature review. *RSBO* 2013;10(1):82-88.
- de Araújo Nobre MA, Maló PS, Oliveira SH. Associations of clinical characteristics and interval between maintenance visits with peri-implant pathology. *J Oral Science* 2014;56(2):143-150.
- De la Rosa M, Rodríguez A, Sierra K, et al. Predictors of peri-implant bone loss during long-term maintenance of patients treated with 10-mm implants and single crown restorations. *Int J Oral Maxillofac implants* 2012;28(3):798-802.
- Demiralp B. Efficacy of different cleaning methods on the titanium surface in failed implants: In vitro study. 2014.
- English CE. Biomechanical concerns with fixed partial dentures involving implants. *Implant Dent* 1993;2(4):221-242.
- Eposito M, Ardebili Y, Worthington HV. Interventions for replacing missing teeth: Different types of dental implants. *Cochrane Database Syst Rev* 2014;7:CD003815.
- Fakhravar B, Khocht A, Jefferies SR, Suzuki JB. Probing and scaling instrumentation on implant abutment surfaces: An in vitro study. *Implant Dent* 2012;21(4):311-316.
- Graumann SJ, Sensat ML, Stoltenberg JL. Air polishing: A review of current literature. *J Dent Hyg* 2013;87(4):173-180.
- Grusovin MG, Coulthard P, Worthington HV, et al. Interventions for replacing missing teeth: Maintaining and recovering soft tissue health around dental implants. *Cochrane Database Syst Rev* 2010(8):CD003069.
- Hasturk H, Nguyen DH, Sherzai H, Song X, et al. Comparison of the impact of scaler material composition on polished titanium implant abutment surfaces. *J Dent Hyg* 2013;87(4):200-211.
- Jepsen S, Berglundh T, Zitzmann NU. Group 3 of the 11th European Workshop on P. Primary prevention of peri-implantitis: Managing peri-implant mucositis. *J Clin Periodontol* 2015;Jan 27.
- Koyanagi T, Sakamoto M, Takeuchi Y, et al. Comprehensive microbiological findings in peri-implantitis and periodontitis. *J Clin Periodontol* 2013;40(3):218-226.
- Kwan JY, Zablotsky MH, Meffert RM. Implant maintenance using a modified ultrasonic instrument. *J Dent Hyg* 1990;64(9):422,424-5,430.
- Sahm N, Becker J, Santel T, Schwartz F. Non-surgical treatment of peri-implantitis using an air-abrasive device or mechanical debridement and location application of chlorhexidine : A prospective, randomized, controlled clinical study. *J Clin Periodontol* 2011; doi : 10.1111/j.1600-051X.2011.01762.x
- Sato T, Kawamura Y, Yamaki K, et al. Oral microbiota in crevices around dental implants: Profiling of oral biofilm. *Interface Oral Health Science* 2014: Springer; 2015:45-50.
- Wilson Jr TG, Valderrama P, Rodrigues DB. Commentary: The case for routine maintenance of dental implants. *J Periodontol* 2014;85(5):657-660.
- Zhao B, van der Mei HC, Subbiahdoss G, et al. Soft tissue integration versus early biofilm formation on different dental implant materials. *Dental Materials*. 2014;30(7):716-727.



챕터 2: 임플란트 교체

임플란트 수복은 치과 전문의와 환자에게 치아 교체를 위한 예측 가능한 옵션을 제공한다(Misch 2014; Esposito et al 2005; Levin et al 2006; Levin et al 2005). 치과용 임플란트의 높은 성공률이 보고되었으며(Misch 2014; Duyck 및 Naert 1998; Karoussis et al 2004; Romeo et al 2004), 많은 연구자들은 이 성공에 대해 기준을 정의하기 위해 시도해왔다. 이 기준에는 대부분 임플란트 부위의 감염, 통증 또는 동요도가 포함된다(Misch 2014). 약 30여 년 전, Albrektsson는 심지어 오늘날까지 치과용 임플란트 성공의 중요한 특징으로 남아있는 기준을 세웠다(1986).

- 임상 검사 시 각각 연결되지 않은 임플란트가 동요하지 않아야 한다.
- 임플란트 주위에 방사선 투과상이 없어야 한다.
- 주변부 골 손실은 임플란트 식립 1년 후 0.2mm 이하여야 한다.
- 하악관 통증, 감각이상, 손상의 징후 또는 증상이 없어야 한다.
- 5년 및 10년 시점에 각각 85% 및 80%의 성공률을 보여야 한다.

임플란트 치과의학이 결손치 교체를 위한 케어의 표준이 되었지만, 실패가 발생하여 시기 적절한 임플란트 제거가 필요할 수 있다(Misch 2014; Duyck 및 Naert 1998; Esposito et al 2005; Karoussis et al 2004). 그러한 예시에서, 임플란트 제거가 기능성 및 심미성을 달성하려는 노력을 위협할 수 있으며 환자를 위한 추가적인 비용 및 절차를 야기할 수 있으므로 협진 진료팀 구성원은 잘못된 부위를 관리하기 위해 적절한 조치를 취해야 한다.

건강하지 않은 치과용 임플란트가 “약화” 또는 “실패”로 분류되었다는 것을 인식하는 것이 중요하다. 약화 임플란트는 골 손실 및 치주낭 형성의 징후를 보인다. 유지관리를 위해 내원 및 검진 시, 이러한 “약화” 임플란트의 치주낭 형성은 안정적이며 진행되지 않는다. 반면에 실패 임플란트는 불안정한 치주낭 형성과 함께 치조골 손실의 징후를 보인다. 실패 임플란트는 보통 골 구조의 지속적인 변화, 화농, 탐침 시 출혈과 관련이 있다(Misch et al 2008; Jovanovic 1999).

임플란트 실패 원인

환자의 전반적인 건강, 흡연 습관 및 구강 위생 지침 준수를 포함한 수많은 환자와 관련 요소는 임플란트 성공에 영향을 미친다. 비조절성 당뇨, 화학요법 및 환자가 야간 보호장치를 착용하지 않은 경우 또한 영향을 미칠 수 있다. 성공률을 높이기 위해 임플란트 치료 전 및 전 과정에서 각각의 사항을 강조해야 한다(Levin 및 Schwartz-Arad 2005).


임플란트 실패는 보통 다인성이며 협진 진료팀은 치료 전체에 걸친 관리를 고려한다. 시술 중 임플란트 부위에 대한 과열, 오염 및 외상, 불충분한 골의 질과 양 및 초기 안전성 부족은 각각 치과용 임플란트 치료의 초기 단계에서의 실패에 기인했다(Levin 2008). 임플란트 교체 후 실패 원인은 임플란트 주위염(그림 6.1), 교합성 외상(그림 6.2), 임플란트 표면 유형 및 임플란트의 과부하로 인한 것이었다(Misch 2014; Levin 2008). 주변부 골 손실 또한 치과용 임플란트의 장기 성공을 위협하는 요소이며 방사선 사진으로 이를 보는 것은 협진 진료팀에게 임플란트 건강을 평가하고 향후 성공을 예측하는 편리한 수단을 제공할 수 있다. 교합 분석, 보철 평가, 외과적 처치 및 위생 유지관리(탐침 깊이 및 부착 수준의 지속적인 평가를 포함해야 함)와 결합하여, 방사선 사진 평가는 임플란트가 실패하게 될 것인지의 여부 및 그 이유에 관한 중요한 정보를 제공한다.

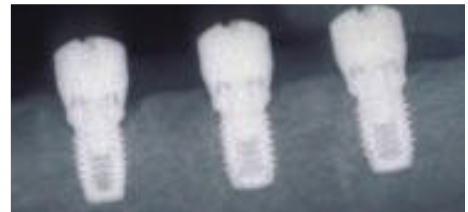

그림 6.1 세균성 치태 유도 임플란트 주위 조직 파괴의 방사선 사진.

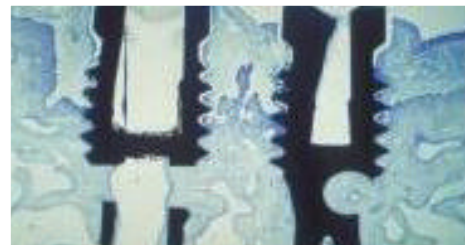

그림 6.2 교합성 외상에 기인하며 외과적 처치 및 교합 조절을 필요로 하는 임플란트 주위 조직 파괴의 조직학적 그림.



임플란트 실패 관리

골유착 실패

임플란트 골유착에 실패했을 때, 협진 진료팀은 임플란트를 제거하고 모든 육아 조직을 제거한 후 더 넓은 직경의 임플란트로 픽스처로 교체를 시도할 수 있다(Evian 및 Cutler 1995). 기존 임플란트의 교체에 있어 이러한 목표는 존재하는 개별 요소에 따라 신중하게 균형을 이루어야 한다. 환자에게 골이 부족하고, 심미적으로 좋지 않으며, 감염이 존재하는 경우 모두 즉각적인 임플란트 재식립에 대한 금기 사항에 해당할 수 있고 외과적 접근을 지연해야 할 수 있다.

또한 해당 부위에 유도 골 재형성 및 임플란트 재식립을 수행할 수 있다(그림 6.3 ~ 6.5)(Misch 2014; Chee 및 Jivraj 1998). 비실린더형 임플란트 (예: 블레이드 임플란트)의 제거는 경조직 및 연조직 소실뿐만 아니라 보안을 위해 차후 재건 수술을 야기할 수 있으며 일부 저자는 이러한 발생을 방지하기 위해 비실린더형 임플란트의 사용을 권장하지 않았다(Chee 및 Jivraj 1998). 이전에 골유착에 실패한 부위에 교체를 시도할 때, 이러한 치료의 예측 가능성을 공유하고 이차 시도를 진행하기 위한 환자의 사전 동의를 얻기 위해 환자와의 논의가 반드시 필요하다.

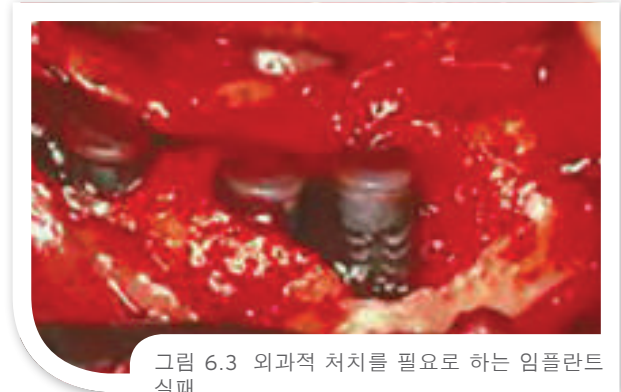

그림 6.3 외과적 처치를 필요로 하는 임플란트 실패.

임플란트 주위염

결합된 임플란트에 골 손실이 발생할 때 치료팀은 더 큰 도전에 직면한다. 흔히 임플란트 주위염으로 인한 이런 상황은 주로 최종 수복물의 장착 후에만 발생한다. 임플란트 주위염은 치과용 임플란트 주변의 감염 상태이며 흔히 예상 생리학적 골개조 후의 주변 골 손실과 관련이 있다(즉, 매년 0.2mm 이상)(Hsu 및 Kim 2014). 장기 목표는 질병(즉, 화농, 출혈, 부기)의 진행을 저지하고 임플란트 부위를 유지하는 것이므로 이러한 상태를 적절히 관리하는 것을 치주전문의에게 맡길 수 있다.

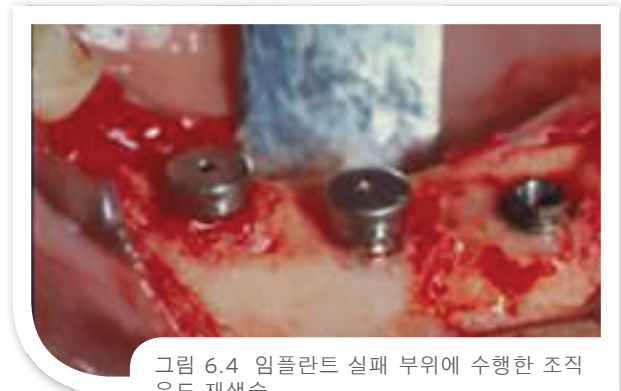

그림 6.4 임플란트 실패 부위에 수행한 조직 유도 재생술.

세균 감염을 관리하고 감염을 감소시키는 것이 중요하다. 초음파 치석제거술은 특히 살균 세척제 또는 항생제 요법으로서 화학적 보조제와 결합할 때 임플란트 주위염 진행의 방지에 효과적이다. 또한, 공기 연마 장치(AAD)는 임플란트 표면에 평행하여 원형 동작(치관부에서 근단부)으로 적용 시 임플란트 주위 질환의 치료에 유용한 것으로 제시되었다. 적절한 구강 위생 요법이 제대로 실시되도록 환자의 홈케어를 검사해야 하고, 환자는 해당 부위의 평가가 가능하도록 더욱 자주 내원해야 한다.

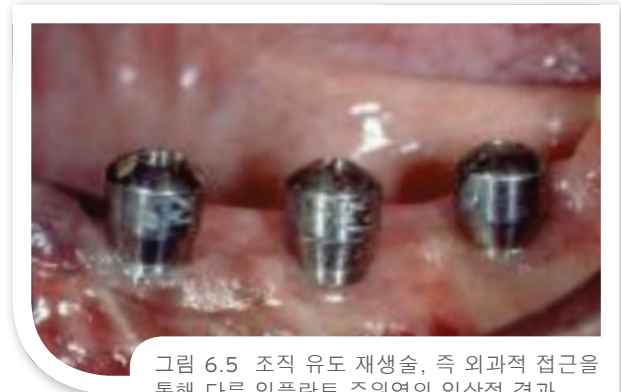

그림 6.5 조직 유도 재생술, 즉 외과적 접근을 통해 다룬 임플란트 주위염의 임상적 결과.

비외과적 치료가 임플란트 주위 골 손실의 진행을 효과적으로 중단시킬 수 있다는 명백한 증거가 문헌에 없을지라도 공기 연마법 및 레이저 치료의 적용이 주위 점막염을 회복시키는 능력을 보였다(Lang & Berglundh 2011; Renvert et al 2008). 치주낭 깊이를 치료하기 위한 임플란트 제거 또는 조직 절제술은 겉보기에 가장 예측 가능한 임플란트 주위 골 손실 관리 방법이다. 이는 특히 전치부의 심각한 결합 및 심미성 저해로 이어질 수 있다.




재평가 시 환자가 비수술 치료에 반응하지 않았고 눈에 보이는 골 손실과 함께 활성 감염이 여전히 존재하는 경우 외과적 처치가 적절할 수 있다. 다음과 같이 하는 것이 바람직하다.


1. 판막을 박리하여 치은하에 잔존 시멘트가 존재할 가능성에 대해 평가를 한다. 이러한 병인은 임플란트 실패의 증가에 대한 책임이 있기 때문이다(Hsu 및 Kim 2014).
2. 수술용 큐렛을 사용하여 육아 조직을 제거한다. 재흡수하고 있거나 색상 변화를 나타내는 수산화인회석(HA)으로 임플란트가 코팅되어 있을 경우, HA 코팅을 제거한다(Misch 2014).
3. 파우더 스케일링, 공기 연마 장치, 티타늄 수술용 브러시 사용 또는 화학요법 제제(예: 코튼펠렛이나 브러시로도 포한 과포화 구연산 또는 테트라사이클린)의 적용을 통해 임플란트 표면에서 독소를 제거한다(Misch 2014).
4. 존재하는 골 파괴의 규모에 따라 절제형 또는 재생형 접근으로 판막 관리를 수행하고 필요한 경우 차폐막으로 이식을 보호한다.
5. 보수 부위를 사용하지 않고 10주 ~ 12주간 보호한다(Misch 2014).

치석제거술 우수 사례로서 비금속 기구를 사용하십시오.

부착물 및 과잉 시멘트의 완전한 제거는 임플란트 및 어버트먼트 표면의 긁힘을 방지하기 위해 플라스틱(충전재를 함유하지 않은 레진) 기구로 수행해야 한다.

- 환자의 필요 및 질환의 위험에 기반하여 적절한 유지관리 방문을 설정한다.





실패의 병인이 현실적으로 생물역학적인 경우, 협진 진료팀은 보철물의 적합성 및 교합 부하에 초점을 맞춘다. 활성 감염이 존재하지 않고 임플란트가 진행성 골 재흡수 없이 결합이 없을, 골 손실은 외상적 교합, 과부하 또는 축이탈 부하에 기인할 수 있다. 다음 시정 조치를 수행해야 한다.

1. 보철 설계를 교정하고 임플란트 수 및 위치를 개선하고 교합 조정을 수행한다.
2. 조직을 박리하고 수술용 큐렛을 사용하여 육아 조직을 제거한다.
3. 공기 연마법 장치, 또는 코튼펠렛이나 브러시로 도포한 과포화 구연산 또는 에칭 젤의 적용을 통해 임플란트 표면에서 독소를 제거한다. 표면당 30초 동안이면 충분하다.
4. 테트라사이클린 500mg 정제 2정과 멸균생리식염수를 결합하여 반죽을 만들어 임플란트 주위염 임플란트 주변에 60초간 팩을 한 후 씻어낸다.
5. 멸균수 또는 멸균생리식염수를 사용하여 씻어내고 세척하여 산의 탈회 과정을 중단시킨다.
6. 앞서 언급했듯이 골 유도 재생술 재료 이식 및 절차를 계속한다.

유일한 차이는 코팅이 상대적으로 오염이 되지 않고 여전히 생체학적 치유를 할 수 있으므로 HA를 제거할 필요가 없다는 점인 것을 유의한다(Misch 2014).

Misch는 그의 글 *Dental Implant Prosthetics*(2015)에서 임상적 실패를 구성하여 임플란트 제거를 제거해야 했던 특정 기준의 개요를 서술했다(표 6.1). Misch에 따르면, 골의 질 및 양을 임플란트 교체 시 새로운 시도를 가능하게 하는 유리한 조건으로 되돌리기 위해 이러한 임플란트 부위 뿐만 아니라 임플란트가 외과적으로 제거되거나 박리되었던 부위에 자가골 또는 합성골 이식재를 이식할 수 있다.

결론

임플란트 성공을 평가하는 일차 기준은 픽스처 실패 가능성의 각 기표인 감염, 통증 및 동요도의 부재이다. 탐침 및 방사선 사진 검사를 통한 임상적 평가는 협진 진료팀에게 임플란트 치료의 장기 예후에 관한 유용한 정보를 제공하며, 임플란트 실패 환자에게 임플란트 재식립을 위한 충분한 골의 질을 회복하기 위해 외과적 처치가 필요할 수 있다.

표 6.1 임플란트 제거 기준

촉진 시 통증, 예후 또는 기능

0.5mm 이상의 수평 동요도


모든 종류의 수직 동요도


제어할 수 없는 진행성 골 손실

제어할 수 없는 삼출물


임플란트 주위의 50% 이상의 골 손실


일반화된 방사선 투과상





- Albrektsson T, Zarb GA, Worthington P, et al. The long-term efficacy of currently used dental implants: A review and proposed criteria for success. In *J Oral Maxillofac Implants* 1986;1:1-25.
- Chee W, Jivraj S. Failures in implant dentistry. *Brit Dent J* 2007;202:123-129.
- Duyck J, Naert I. Failure of oral implants: Aetiology, symptoms and influencing factors. *Clin Oral Invest.* 1998;2:102-14.
- Levin L. Dealing with dental implant failures. *J Appl Oral Sci* 2008;16(3):171-175.
- Esposito AC, Sheiham A. The relationship between satisfaction with mouth and number and position of teeth. *J Oral Rehabil* 1998;25:649-661.
- Esposito M, Grusovin MG, Coulthard P, et al. A 5-year follow-up comparative analysis of the efficacy of various osseointegrated dental implant systems: A systematic review of randomized controlled clinical trials. *Int J Oral Maxillofac Implants* 2005;20:557-568.
- Evian CI, Cutler SA. Direct replacement of failed CP titanium implants with larger-diameter, HA-coated Ti-6Al-4V implants: Report of five cases. *Int J Oral Maxillofac Implants* 1995;10:736-743.
- Hsu A, Kim JWM. How to manage a patient with peri-implantitis. *J Canad Dental Assoc* 2014;79:e24.
- Jovanovic SA. Peri-implant tissue response to pathological insults. *Advances Dental Res* 1999;13:82-86.
- Karoussis IK, Brägger U, Salvi GE, et al. Effect of implant design on survival and success rates of titanium oral implants: A 10-year prospective cohort study of the ITI Dental Implant System. *Clin Oral Implants Res* 2004;15:8-17.
- Lang NP, Berglundh T. Peri-implant diseases—Consensus report of the 7th European Workshop on Periodontology 2011;38(Suppl):178-181.
- Levin L, Laviv A, Schwartz-Arad D. Long-term success of implants replacing a single molar. *J Periodontol* 2006;77(9):1528-1532.
- Levin L, Pathael S, Dolev E, Schwartz-Arad D. Aesthetic versus surgical success of single dental implants: 1- to 9-year follow-up. *Pract Proced Aesthet Dent.* 2005;17:533-538.
- Levin L, Sadet P, Grossmann Y. A retrospective evaluation of 1387 single-tooth implants: A six-year follow up. *J Periodontol* 2006;77:2080-2083.
- Levin L, Schwartz-Arad D. The effect of cigarette smoking on dental implants and related surgery. *Implant Dent* 2005;14(4):357-61.
- Misch CE. *Dental Implant Prosthetics*. 2nd ed. Elsevier, St. Louis, MO. 2015.
- Misch CE, Perel ML, Wang HL, et al. Implant success, survival, and failure. The International Congress of Oral Implantologists Pisa Consensus Conference, *Implant Dent* 2008;17:5-15.
- Renvert S, Roos Jansaker AM, Claffey N. Non-surgical treatment of peri-implant mucositis and peri-implantitis: A literature review. *J Clin Periodontology* 2008;35:305-315.
- Romeo E, Lops D, Margutti E, et al. Long-term survival and success of oral implants in the treatment of full and partial arches: A 7-year prospective study with the ITI dental implant system. *Int J Oral Maxillofac Implants* 2004;19:247-259.





Saadoun AP. Immediate implant placement and temporization in extraction and healing sites. *Compend Contin Educ Dent* 2002;23:309-326.

Saadoun AP, Le Gall MG, Touati, B. Current trends in implantology: Part II—Treatment planning, aesthetic considerations, and tissue regeneration. *Pract Proced Aesthet Dent* 2004;16(10):707-714.

Salinas T. Soft tissue punch technique for aesthetic implant dentistry. *Pract Periodont Aesthet Dent* 1998;10(4):434.

Schropp L, Isidor F, Kostopoulos L, et al. Patient experience of and satisfaction with, delayed-immediate vs. delayed single-tooth implant placement. *Clin Oral Res* 2004;15:498-503.

Schwartz-Arad D, Laviv A, Levin L. Survival of immediately provisionalized dental implants placed immediately into fresh extraction sockets. *J Periodontol* 2007;78:219-33.

Singh P, Cranin N. Hard tissue surgery and bone grafting. In: *Atlas of Oral Implantology*, 3rd. Ed. Mosby, 2010.

Smith GD, Zarb GA. Criteria for success of osseointegrated endosseous implants. *J Prosthet Dent* 1989;62:567-572.

Suzuki, and Misch, Chapter 42, *Misch Contemporary Implant Dentistry*, 2012. Elsevier Mosby.

Suzuki, and Misch, Chapter 32, *Misch Implant Prosthodontics*. 2014. Elsevier Mosby.

Vlahovic Z, Markovic A, Golubovic M, et al. Histopathological comparative analysis of peri-implant soft tissue response after dental implant placement with flap and flapless surgical technique. *Experimental study in pigs*. *Clin Oral Impl Res* 00, 2014, 1-6 doi:

Wohrle PS. Single-tooth replacement in the aesthetic zone with immediate provisionalization: Fourteen consecutive case reports. *Pract Periodontics Aesthet Dent* 1998;10:1107-1014.

이미지는 저작권자의 허가 및 Dr. Joseph Kan, Dr. Perry Klokkevold, Dr. Michael Klein, Dr. John Kois 및 Dr. Adilson Torreao의 허가 하에 수록되었습니다.

